SIPRO

Società Italiana di Proloterapia

Distorsione della Caviglia

Grazie alla traumatologia dello sport, è possibile avere a disposizione dati epidemiologici più precisi che portano le distorsioni della caviglia al primo posto tra le lesioni traumatiche degli sportivi, con il 20-40% del totale. In alcune discipline come il basket, si arriva a oltre il 50%. Negli Stati Uniti si stima che più di 23.000 persone, sportive e non, si rechino ogni giorno dal medico per questo problema.
La distorsione deriva dall'applicazione di una forza che eccede i limiti di resistenza tensile delle strutture capsulo legamentose, ma che è inferiore alla resistenza delle ossa che compongono l'articolazione tibiotarsica.
Solitamente (85% dei casi) la distorsione avviene in **supinazione** (inversione) e lede il legamento peroneo- astragalico anteriore. Le lesioni dell'apparato legamentoso mediale sono invece molto più rare (5%) e si verificano con un movimento opposto al precedente, vale a dire di pronazione (o di eversione) che stira i legamenti mediali. Il rimanente 10% delle lesioni interessa la sindesmosi tibio-peroneale.

SIPRO

Società Italiana di Proloterapia

Apparato Legamentoso Laterale

I legamenti più importanti dal punto di vista clinico, in quanto molto più frequentemente lesi dai traumi distorsivi, sono quelli laterali. Originano dal malleolo peroneale e si portano verso l'astragalo e/o il calcagno.
La loro funzione è quella di limitare la supinazione (o inversione) e la rotazione interna dell'astragalo.

Essi sono tre:

1. **legamento peroneo-astragalico anteriore (PAA):** nastriforme, origina dal malleolo peroneale e, con decorso orizzontale, si porta anteriormente sull'astragalo. Si oppone alla supinazione quando il piede è in flessione plantare e alla traslazione anteriore dell'astragalo sulla tibia (cosiddetto "cassetto anteriore"). È il meno resistente dei tre legamenti laterali;
2. **legamento peroneo-calcaneale (PC):** di forma cilindrica, ha decorso verticale e s'inserisce sia sull'astragalo sia sul calcagno. In questo modoltre alla tibio-tarsica, stabilizza anche l'articolazione sotto-astragalica. Si oppone ai movimenti di supinazione quando il piede è in flessione dorsale;
3. **legamento peroneo-astragalico posteriore (PAP).** Ha decorso quasi orizzontale e s'inserisce sull'astragalo, subito dietro al legamento peroneo-calcaneale. È teso quando il piede è dorsiflesso e si oppone alla traslazione posteriore dell'astragalo sulla tibia **(cassetto posteriore)** e alla rotazione interna. È il più resistente dei tre legamenti laterali.

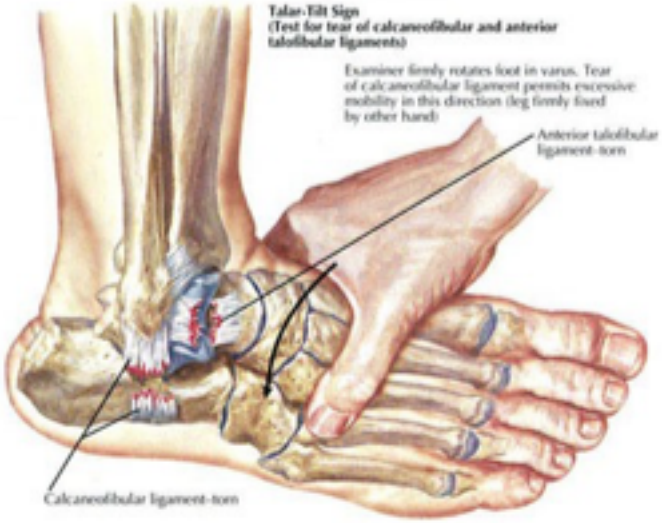

SIPRO
Società Italiana di Proloterapia

Apparato Legamentoso Mediale

È composto dal solo **legamento deltoideo** che origina dal malleolo mediale e si porta in basso, verso l'astragalo e il calcagno. In realtà è formato da due strati. Quello superficiale s'inserisce in gran parte sul versante mediale del calcagno. Lo strato profondo è più breve, perché termina esclusivamente sull'astragalo.
Il suo compito principale è di opporsi alle sollecitazioni in pronazione (o eversione) e di rotazione esterna. Ha una resistenza meccanica nettamente superiore a quella dei legamenti laterali e questo contribuisce a spiegare il minor numero di lesioni. La sua robustezza è tale che, in casi di distorsione, è più probabile che ceda l'osso (frattura del malleolo mediale) che il legamento.

SIPRO

Società Italiana di Proloterapia

Sindesmosi tibio-peroneale

È un insieme di robuste strutture legamentose, che tengono il perone accostato alla tibia. In questo modo la posizione del malleolo tibiale e di quello peroneale (cosiddetta “pinza malleolare”) è stabile e crea il giusto spazio per accogliere l’astragalo. Quando il legamento si rompe, il malleolo peroneale si allontana dall’astragalo (apertura della pinza malleolare). Le sollecitazioni in grado di rompere la sindesmosi devono essere particolarmente elevate e sono generate da movimenti di rotazione all’esterno del piede (es. traumi da sci). Se invece il piede resta bloccato al suolo, come negli sport in cui si usano scarpe con tacchetti, è la tibia che ruota verso l’interno.

Motivi della frequenza delle distorsioni della caviglia

L’articolazione tibio-tarsica, snodo dinamico tra l’arto inferiore, con le sue potenti masse muscolari, e il piede, è un punto su cui convergono notevoli sollecitazioni. Quando poi il piede è a contatto con il suolo, come accade nella maggior parte delle circostanze, si aggiunge il peso del corpo. Se la stazione eretta è normale e su un terreno piano, il peso si applica assialmente e l’equilibrio è garantito. La caviglia è più sollecitata medialmente, dove però è presente un robusto apparato legamentoso. Se invece il corpo subisce delle oscillazioni dovute ai movimenti, alla corsa e al terreno irregolare, il peso corporeo si trasforma in un momento di forza e la situazione diviene precaria dal punto di vista biomeccanico. Il piede e la caviglia, infatti, non sono concepiti per contrastare sollecitazioni significative in supinazione, poiché non è questa la posizione in cui normalmente lavorano. Quando la caviglia è forzata in questo senso, ne deriva spesso un danno ai legamenti laterali. Non sottovalutare il complesso legamenti biforcato, che assieme formano un triangolo (navicula-cuboide-calcagno)
Le distorsioni di gran lunga più frequenti sono infatti quelle in supinazione, che derivano da una brusca presa di contatto del piede con il suolo, mentre la caviglia è flessa plantarmente e supinata.

Peraltro, questa è la sua posizione naturale durante la fase di oscillazione del passo, in cui il piede è sollevato da terra. Il problema sussiste quando il piede prende contatto con il suolo (o con un altro oggetto) in modo inatteso. L'appoggio avviene solo lungo il bordo esterno del piede e il peso del corpo si riversa bruscamente su di esso. Queste situazioni sono frequenti non solo nello sport (corsa su terreno irregolare, atterraggio da un salto in posizione sbilanciata o sul piede di un altro giocatore, ecc.) ma anche nella vita di tutti i giorni (gradino del marciapiede, buca del terreno, ecc).

Fattori di rischio (recidive)

A una situazione biomeccanica relativamente precaria si aggiungono dei fattori predisponenti. In realtà, esistono pochi dati sicuri su cosa rende più probabile una distorsione della caviglia. I fattori fisici che per molte altre patologie si dimostrano importanti (altezza, peso, dominanza dell'arto, atteggiamenti posturali, sesso, ecc), in questo caso non risultano significativi. L'obesità, aumentando l'energia cinetica, peggiora l'entità del danno, ma non sembra costituire di per sé un fattore predisponente. Ancora da chiarire il ruolo della conformazione del piede e della presenza di una lassità legamentosa generalizzata.
In ambito sportivo, alcune attività (basket, calcio, pattinaggio su ghiaccio) sembrano essere più a rischio di altre, così come l'utilizzo di alcune scarpe (con supporto ad aria), un allenamento inadeguato o la mancata esecuzione dello stretching prima della gara.
Fattori predisponenti certi sono invece episodi distorsivi precedenti, limitata escursione articolare, scarsa tonicità muscolare.

Diagnosi

SIPRO
Società Italiana di Proloterapia

Esame Clinico

Un accurato esame clinico è essenziale per evitare diagnosi errate o trascurare eventuali lesioni associate.
Il punto di partenza è come sempre l'anamnesi. Si comincia col chiedere qual è stato il meccanismo traumatico.
Sapere, infatti, se il trauma è avvenuto in supinazione o in pronazione consentirà di ipotizzare quali sono state le strutture anatomiche coinvolte. Utile anche conoscere se il paziente ha percepito un rumore di lacerazione o schiocco, tipico delle lesioni gravi. La seconda domanda deve chiarire se

questo è il primo episodio del genere o solo l'ultimo di una serie. In quest'ultimo caso, ci si orienterà verso un'instabilità articolare cronica.
L'ispezione aggiunge altri elementi importanti. Infatti, gonfiore ed ecchimosi sono, in genere, direttamente proporzionali all'entità del trauma e al danno anatomico. Abitualmente presenti in sede peri-malleolare esterna, possono però diffondere a tutto il collo del piede. Nei casi in cui il gonfiore è marcato e rende dubbia la rilevazione dei reperti clinici, può essere utile rivalutare il paziente dopo 3-5 giorni di riposo ad arto elevato e applicazione di ghiaccio locale.
La **ricerca dei punti dolorosi mediante la *palpazione*** è forse il parametro semeiologico più importante.
Con un solo dito vanno palpate in modo sistematico le strutture più frequentemente coinvolte: i legamenti PAA, PC e deltoideo, il malleolo laterale e mediale (soprattutto il bordo posteriore) e la sindesmosi tibio-peroneale distale. Poi è opportuno accertarsi dello stato delle strutture limitrofe la cui lesione può simulare una comune distorsione tibio-tarsica e, pertanto, passare misconosciuta. Si procede quindi alla palpazione della base del V osso metatarsale e del calcagno ed infine dei tendini achilleo, tibiale posteriore e peronieri. Quando il quadro clinico depone per un trauma distorsivo grave, è necessario escludere lesioni dei nervi tibiale e peroneale. Si ricercheranno quindi eventuali deficit sensitivi e/o motori.
Si passa quindi alla valutazione funzionale, chiedendo al paziente di provare a mantenere la stazione eretta, con il peso equamente distribuito sui due piedi. Se il dolore è assente o è tollerabile, s'invita il paziente a compiere qualche passo.
Il superamento di questa prova unito al reperto palpatorio di dolore assente o modesto, esclude la presenza di fratture e di gravi lesioni legamentose.
Le manovre cliniche atte ad accertare la presenza di una lassità legamentosa (cassetto anteriore, supinazione forzata, ecc), hanno un valore relativo, essendo di difficile esecuzione e di dubbia interpretazione nei casi acuti. Il loro ruolo è molto più rilevante negli esiti di distorsione.

È opportuno invece completare l'esame obiettivo dei casi acuti con le due manovre specifiche per la **lesione della sindesmosi tibio-peroneale,** frequentemente misconosciuta.
Entrambe le manovre sono di facile esecuzione e sono positive se evocano dolore in corrispondenza della sindesmosi distale (subito prossimalmente alla rima articolare tibio-tarsica):
- **test della spremitura**: la mano dell'esaminatore afferra la gamba al terzo medio e la comprime;

- **test della rotazione esterna forzata** (o dell'accavallamento). La mano dell'esaminatore è appoggiata sul versante laterale del terzo prossimale della gamba, in modo da stabilizzarla. L'altra mano afferra il bordo mediale dell'avampiede e lo ruota all'esterno;
- **manovra alternativa**: il paziente seduto accavalla la gamba lesa sul ginocchio controlaterale (che così spinge sul perone), mentre l'esaminatore applica una mano sulla faccia mediale del ginocchio omolaterale e spinge verso il basso.

Esami strumentali

Un mito da sfatare è quello secondo il quale, dopo una distorsione della caviglia, si deve sempre eseguire un esame radiografico. Al fine di evitare un'indebita esposizione alle radiazioni, è stato messo a punto un protocollo, definito "di Ottawa", che stabilisce i criteri che devono guidare il medico in questa scelta e che, sottoposto a diverse validazioni cliniche, ha mostrato una sensibilità prossima al 100%.
Come regola generale, si può affermare che l'esame radiografico non va mai eseguito di routine. Deve invece essere effettuato quando si sospetta la presenza di una frattura, cioè quando l'esame clinico ha rilevato:
1. dolore significativo alla palpazione delle strutture ossee della caviglia (malleolo mediale e laterale) e/o del piede (scafoide e base del V osso metatarsale);
2. incapacità a mantenere la stazione eretta in carico o a compiere qualche passo (4 secondo il protocollo). Gli altri motivi d'esclusione dalla regola sono più rari: paziente poco o nulla collaborante (per l'età, per avere assunto droghe o alcol, per avere subito un trauma cranico o un politrauma che provoca dolori anche in altre sedi, ecc), oppure in caso di ipoanestesia all'estremità coinvolta, possibile espressione di lesioni dei nervi peroneo e/o tibiale.

Radiografia convenzionale
Quando l'evidenza clinica suggerisce di eseguire la radiografia, questa deve comprendere le tre proiezioni della caviglia: anteroposteriore, laterale e obliqua. Se è presente dolore alla palpazione della base del V metatarsale e/o dello scafoide, vanno aggiunte due proiezioni del piede. Lo studio radiografico, come detto, serve a confermare o escludere la presenza di una frattura, in genere di un malleolo. L'esame può essere positivo anche in assenza di fratture quando si osserva un'anomala diastasi tra l'astragalo e il malleolo mediale (cosiddetta "apertura della pinza malleolare"), indice di una lesione della sindesmosi tibio-peroneale. Irregolarità o un piccolo distacco

osseo del profilo posteriore del malleolo laterale devono invece fare sospettare una lesione del retinacolo dei peronieri, con possibile instabilità tendinea.

SIPRO
Società Italiana di Proloterapia

Radiografie dinamiche
Le radiografie dinamiche, eseguite applicando una sollecitazione meccanica all'articolazione, aiutano nel confermare una lesione legamentosa, ma non sono indispensabili per la diagnosi nei casi acuti. Il loro impiego principale è nei casi cronici, quando si vuole stabilire se la persistenza del dolore a distanza di tempo dalla distorsione sia dovuto a un'instabilità meccanica. In questi casi la sollecitazione meccanica produrrà un'anomala diastasi tra i capi articolari, misurabile sulla radiografia.

Risonanza magnetica
La RM conferma le lesioni acute dei legamenti, ma non è essenziale per la diagnosi. Questo esame è molto più utile per la valutazione dei casi di persistenza di dolore alla caviglia a distanza di mesi o anni dalla distorsione. L'indicazione, nei casi acuti, è quando si sospettano patologie non ben valutabili con l'esame clinico e con quello radiografico, come le lesioni osteocondrali dell'astragalo, l'edema osseo subcondrale, le lesioni dei tendini peronieri o le fratture occulte.

Tomografia computerizzata
È indicata come esame di secondo livello, quando si sospetta una lesione ossea non ben documentabile con la radiografia e quando non è possibile eseguire una RM.

Scintigrafia ossea
È un esame di terzo livello. Da riservare ai casi con sospetta lesione della sindesmosi tibio-peroneale che non provoca diastasi ossea (visibile sulla radiografia) e con reperto RM normale o dubbio.

L'ecografia è forse l'esame più sensibile dopo qualche giorno post acuta per una valutazione legamentosa.

SIPRO

Società Italiana di Proloterapia

Complicanze

Le complicanze dopo una distorsione della caviglia sono abbastanza limitate. Il problema reale è invece costituito dalla frequente persistenza del dolore, anche a distanza di molti mesi o anni dal trauma iniziale. In questi casi, sarà opportuno considerare le seguenti ipotesi diagnostiche:

- **instabilità cronica della caviglia**: il sintomo tipico è la sensazione d'incertezza, specie su terreno accidentato. Frequente è l'edema, anche dopo le comuni attività quotidiane;
- **esiti cicatriziali intra-articolari:** la sinovite post-traumatica può esitare, nel comparto laterale della caviglia, in una cicatrice fibrosa (detta "meniscoide" per la sua forma). È responsabile di fenomeni d'attrito con le strutture ossee circostanti e di sinovite reattiva;
- **sublussazione dei tendini peronieri:** dovuta alla lesione o al distacco del retinacolo dei peronieri (nastro fibroso che tiene in sede i tendini, dietro al malleolo peroneale), è causa di senso di cedimento e di dolore;
- **fratture composte o infrazioni dell'astragalo o del calcagno**, spesso non visibili sulle prime radiografie. Il dolore residuo è in corrispondenza delle strutture ossee, piuttosto che lungo il decorso dei legamenti;
- **sindrome da algodistrofia** riflessa localizzata. D'origine incerta, si osserva più spesso dopo un'immobilizzazione eccessivamente prolungata.